

¿Existe tratamiento para APO?

No existe tratamiento para la APO, los animales con cuadro clínico deben ser sacrificados, ya que son fuente de infección para los demás animales del rebaño.

¿Cómo se realiza el diagnóstico de esta infección?

El cuadro clínico, los hallazgos a la necropsia y estudios histopatológicos son altamente característicos, no obstante, por considerarse una enfermedad emergente para México, es recomendable realizar el diagnóstico definitivo por PCR.

¿Cuáles son las muestras para realizar el diagnóstico?

La presencia del material genético viral se puede demostrar en animales infectados naturalmente en células y líquido pulmonar (prueba de carretilla) o se obtiene mediante "lavados bronquio-alveolares". En la necropsia en muestras de pulmón y líquido pulmonar. Las muestras se deben remitir en refrigeración o bien en congelación, hasta su llegada al laboratorio.

¿A qué lugar se pueden enviar las muestras?

Al laboratorio de virología, genética y biología molecular. Facultad de Estudios Superiores Cuautitlán, UNAM. Es importante acordar previamente las muestras a coleccionar y forma de conservación, así como el mecanismo de envío.



Calz. México-Tacuba No. 213,
Col. Un Hogar para Nosotros,
Alcaldía Miguel Hidalgo,
Ciudad de México,
C.P. 11330

Tel: +52 (55) 9310 0754 / (55) 9310 0755

coordinacion.general@conasamexico.org

www.conasamexico.org




Adenomatosis pulmonar ovina (APO)

MVZ Hugo Ramírez Álvarez
MVZ Jorge Luis Tórtora Pérez



9



**SALUD Y PRODUCCIÓN
OVINA Y CAPRINA**

CONSEJO TÉCNICO
CONSULTIVO
NACIONAL DE
SANIDAD ANIMAL



¿Qué es la adenomatosis?

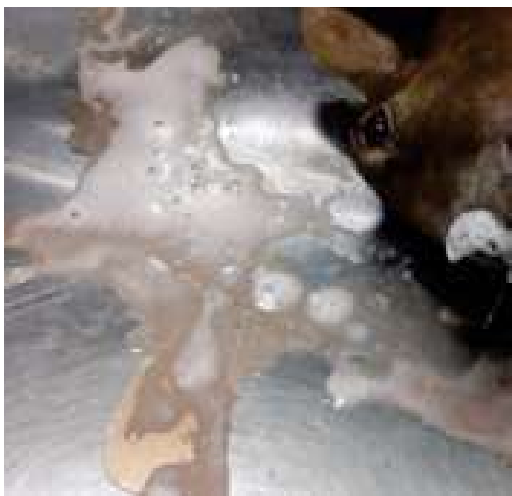Es una enfermedad infecciosa relacionada con un virus que produce cáncer en los pulmones ovinos. Esta enfermedad también se conoce como jaagsiekte o carcinoma pulmonar ovino. Se ha descrito en todo el mundo y en México se ha demostrado recientemente su presencia en rebaños ovinos en el sur del país. Su incidencia es difícil de determinar, pues se presenta esporádicamente en animales ya viejos y el diagnóstico requiere de pruebas genéticas (PCR).

¿Cuál es el agente causal de la APO?

La enfermedad de APO es ocasionada por un retrovirus, los cuales se caracterizan por generar infecciones crónicas sin tratamiento.

¿Cómo se identifica el desarrollo del tumor?

La enfermedad se caracteriza por la acumulación de líquido en los pulmones, como resultado de la producción excesiva de moco por las células tumorales.



¿Cómo puedo identificar el desarrollo del tumor?

Una prueba de campo para APO, es la "prueba de la carretilla", se eleva el cuerpo de la oveja por las extremidades posteriores, por encima de la altura de la cabeza, ocasionando que el líquido pulmonar fluya por la nariz. Si bien la prueba es importante para diagnosticar APO, el líquido pulmonar contamina el ambiente y puede infectar a ovejas sanas al ingresar por vía respiratoria.

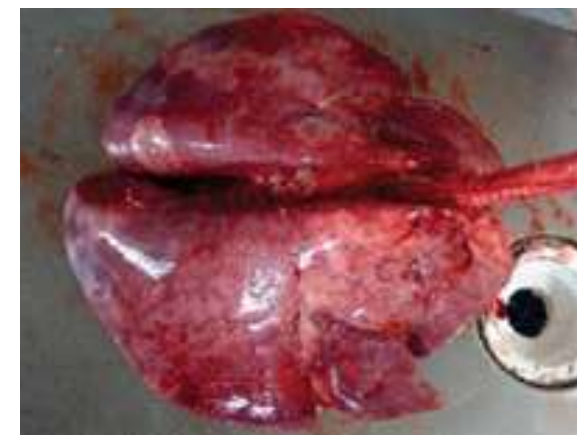¿Cómo se puede transmitir el virus de jaagsiekte?

El virus se transmite entre los animales por contacto cercano, principalmente a través de aerosoles contaminados que se emiten al toser o estornudar. También se ha sugerido la transmisión intrauterina al feto. El período de incubación en animales infectados naturalmente varía entre 2 y 4 años, pero la infección puede diagnosticarse unos meses después del nacimiento.

Características de la enfermedad

El primer indicador de APO en un rebaño es a menudo un incremento en el número de muertes en ovinos adultos-viejos por neumonía que no responde al tratamiento con antibióticos. Los animales afectados luchan por respirar, presentan tos, especialmente cuando se ejercitan y pueden adelgazar a pesar de tener un apetito normal. Un signo característico de APO es la producción de grandes cantidades de líquido en el pulmón que es espumoso, transparente, lechoso o, a veces, rosado y fluye de las fosas nasales de las ovejas cuando bajan la cabeza. Se pueden recolectar de 10 a 40 ml por día. Una vez que se ven los signos clínicos, el ovino generalmente vive solo unos pocos días y puede morir abruptamente después del ejercicio o la exposición al frío. A veces no se observa líquido pulmonar, por lo tanto, un diagnóstico definitivo de APO en un animal requiere el examen post mortem para la identificación de hallazgos macroscópicos y microscópicos.

El examen macroscópico muestra pulmones agrandados, pesados y edematosos, que no colapsan al abrir el tórax, con áreas tumorales blanco-grisáceas, que varían desde pequeños nódulos (1–30 mm), hasta grandes masas que deforman la superficie pulmonar y se observan al corte.



La enfermedad es multifocal, diseminada en ambos pulmones, con las vías respiratorias llenas de líquido producido por las células tumorales. El examen histológico de APO revela focos neoplásicos y no encapsulados. La imagen histológica es muy característica.

